

海洛因成瘾者的脑灰质密度下降*

石金富^{1,2} 袁 艺^{1,2} 邹枝玲³ 李祖贵⁴ 袁 飞⁴ 张宝华⁵ 李静薇¹
沈模卫⁶ 翁旭初^{1**}

(1. 中国科学院心理研究所, 北京 100101; 2. 中国科学院研究生院, 北京 100049;
3. 西南大学, 重庆 400715; 4. 武警医学院附属医院, 天津 300162;
5. 天津市安康医院, 天津 300240; 6. 浙江大学心理与行为科学系, 杭州 310028)

摘 要 本研究对海洛因成瘾者 ($n = 34$) 和无毒品依赖的正常被试 ($n = 34$) 进行磁共振脑结构扫描, 用基于体素的形态学测量 (VBM) 方法分析被试间灰质密度的差异, 并考察了海洛因成瘾者用药时间与灰质密度之间的关系。结果表明, 同正常对照组相比, 海洛因成瘾者其额叶和颞叶下部的灰质密度显著下降。进一步分析显示, 用药时间短于 5 年的成瘾者其灰质密度下降不明显, 而用药时间 5 年以上的患者其灰质密度下降非常显著。本文讨论了上述结果的潜在临床价值和理论意义。

关键词 海洛因成瘾 灰质密度 用药年限

中图分类号: B845.4 **文献标识码**: A **文章编号**: 1006-6020(2008)-02-0099-05

1 引 言

海洛因成瘾可引起多种神经心理学和神经生物学损伤, 如工作记忆障碍^[1,2]、冲动抑制困难^[3]、脑电活动异常^[4]。单光子成像 (SPECT) 研究显示海洛因成瘾者额叶和颞叶局部脑血流减少^[5-7]。功能磁共振成像 (fMRI) 研究发现海洛因成瘾者的前额叶、扣带回在执行认知调控任务时其激活减弱^[8]。对脑白质的结构分析发现前额叶

信号增强^[9]。然而对脑灰质的结构分析则结果很不一致。Lyo 等用基于体素的结构分析 (VBM) 方法研究了鸦片成瘾者灰质密度的变化, 发现额叶、颞叶灰质密度下降^[10]。另一项研究却发现左侧枕叶、左侧顶叶灰质密度下降^[11]。出现这种差异的主要原因可能是: 第一, 被试量差别较大, 蒋少艾等的研究只测量了 14 名海洛因成瘾者; 第二, 被试混吸药物情况不同, Lyo 等的实验中被试存在混吸可卡因、迷幻药、酒精等的情况。

* 基金项目: 973 计划项目 (2003CB515400) 和教育部哲学社会科学研究重大课题攻关项目 (07JZD0029)。

** 通讯作者: 翁旭初, 男, 研究员, 博导, E-mail: wengxc@psych.ac.cn

本研究拟采集服用毒品更单纯的被试,同时扩大被试量,以建立海洛因成瘾对脑灰质损伤之间的关系。有研究显示,海洛因吸毒 5 年左右尚没有导致显著的注意、推理等功能的损伤^[3],出现损害的则多于这个年限^[12,10,11]。我们推测,海洛因用药时间可能与脑结构损害程度相关,5 年可能是一个重要的时间点。此外,以往文献大多采用 1.5T 场强的扫描仪,而本研究采用 3T 场强的扫描仪,以进一步提高磁共振结构成像的信噪比和对比度,使结果更可靠。

2 方 法

2.1 被试

海洛因成瘾者全部来自天津市安康医院强制戒毒所的强制戒毒人员,共 34 例,男 18 人,女 16 人,均为汉族,右利手,符合《美国精神障碍诊断统计手册》第 4 版(DSM-IV)关于物质成瘾的诊断标准,无精神、神经方面的疾病及相关病史。除烟草外,没有其他任何药物(包括酒精)成瘾的病史。成瘾者的年龄为 24.9 ± 2.4 岁,受教育年限为 9.0 ± 2.8 年,其中吸毒 5 年及 5 年以上的 15 人(男 7 女 8),5 年以下的 19 人(10 男 9 女)。对成瘾者作了成瘾严重程度指数(Addiction Severity Index)的测量和评估,包括身体健康、职业功能、药物使用、违法犯罪、家庭关系和精神健康六个方面。

正常对照来自天津市武警医学院的学生及社会上招募的志愿者,共 34 例,男 19,女 15,汉族,右利手,在年龄和性别上和海洛因成瘾者匹配。无精神、神经方面的疾病及相关病史,除烟草外,没有其他任何药物(包括酒精)成瘾的病史。年龄为 23.9 ± 2.7 ($t = -1.44$, $df = 66$, $p > 0.15$),受教育年限为 10.2 ± 3.1 ($t = 1.71$, $df = 66$, $p > 0.09$)。

所有被试都是自愿参加本研究者。

2.2 研究方法

2.2.1 磁共振扫描

使用飞利浦公司 Inera 3.0T 的磁共振成像系统进行头部扫描,采用标准头线圈。用 3DT1FLASH 序列沿矢状位采集 3D 结构像,扫描参数: $TR = 15\text{ms}$, $TE = 6.9\text{ms}$, $NEX = 1$,视野 240×240 ,矩阵 256×256 ,翻转角 12° ,层厚 1mm,间距 0mm,扫描层数 156。

2.2.2 数据处理

先用 MRICRO 把矢状位扫描所得的脑结构像数据三维重建并转换成轴位像,然后用基于 SPM2 的 VBM2 把图像作标准化变换,配准到 MNI 的标准脑(Montreal Neurological Institute 152 brain-averaged space)上,标准化后生成各向同性的体素为 $1 \times 1 \times 1\text{mm}$ 的图像^[13]。然后把图像分割成脑灰质、脑白质、脑脊液图,对这些分割后的图像用半高全宽为 8mm 的高斯核作平滑,以增加信噪比,使数据符合高斯场模型以便作统计推断,减小解剖位置偏差导致的组间差异^[14]。对平滑后的正常组和成瘾组灰质密度作 t 检验,按高斯随机场理论选择适当的差异显著性的有关参数^[15]: $p < 0.01$ (作多重比较校正), $t = 4.29$,成簇体素 = 200。之后又进一步把成瘾组按吸毒年限分组,和正常对照组分别作 t 检验。

3 结 果

34 名海洛因成瘾者与所有 34 名正常对照组相比,成瘾者额叶、颞叶等广泛的区域出现了灰质密度下降(多重比较校正后 $p < 0.01$, $t = 4.29$,成簇体素 = 200)(图 1A-E 及图 2A),主要有右侧额上回(BA8、BA11)、右侧额中回(BA6、BA9、BA10),左侧额上回、左侧额中回(BA6、BA8、BA9)、左侧额下回(BA46),右侧额叶后部,右侧颞下回(详见表 1)。

把海洛因成瘾者按用药时间分组结果则显示:吸毒年限 5 年以上者灰质密度下

降更明显,虽然受损模式相同,但要严重得多(图 2B);而吸毒 5 年以下的成瘾者和正常对照组相比,这些区域都没有显著的灰质密度下降(图 2C);吸毒 5 年以下与吸毒 5 年以上直接对比,结果也表明这些区域灰

质密度显著下降(多重比较校正后 $p < 0.05, t = 3.36, \text{成簇体素} = 200$)(图 2D)

由于控制了年龄、教育、混吸等因素,因此,这些灰质密度的变化反映了海洛因对大脑灰质密度的影响。

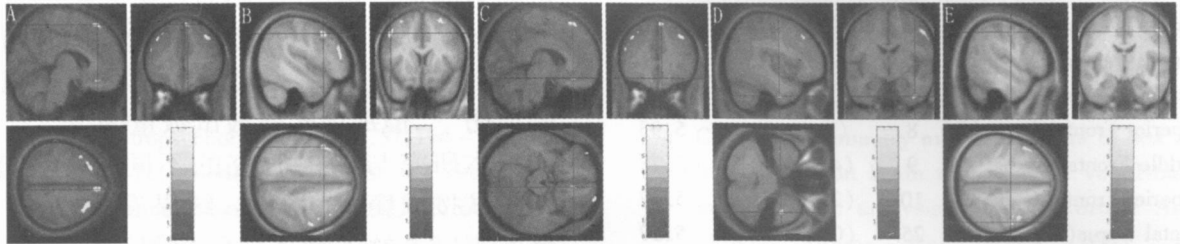


图 1 海洛因成瘾者与正常对照组相比灰质密度下降的脑区(从冠状位看左侧为左脑,右侧为右脑,图 2 同)。A、B、C、D、E 分别是额上回、额中回、内侧额叶、右侧颞下回、额叶后部。

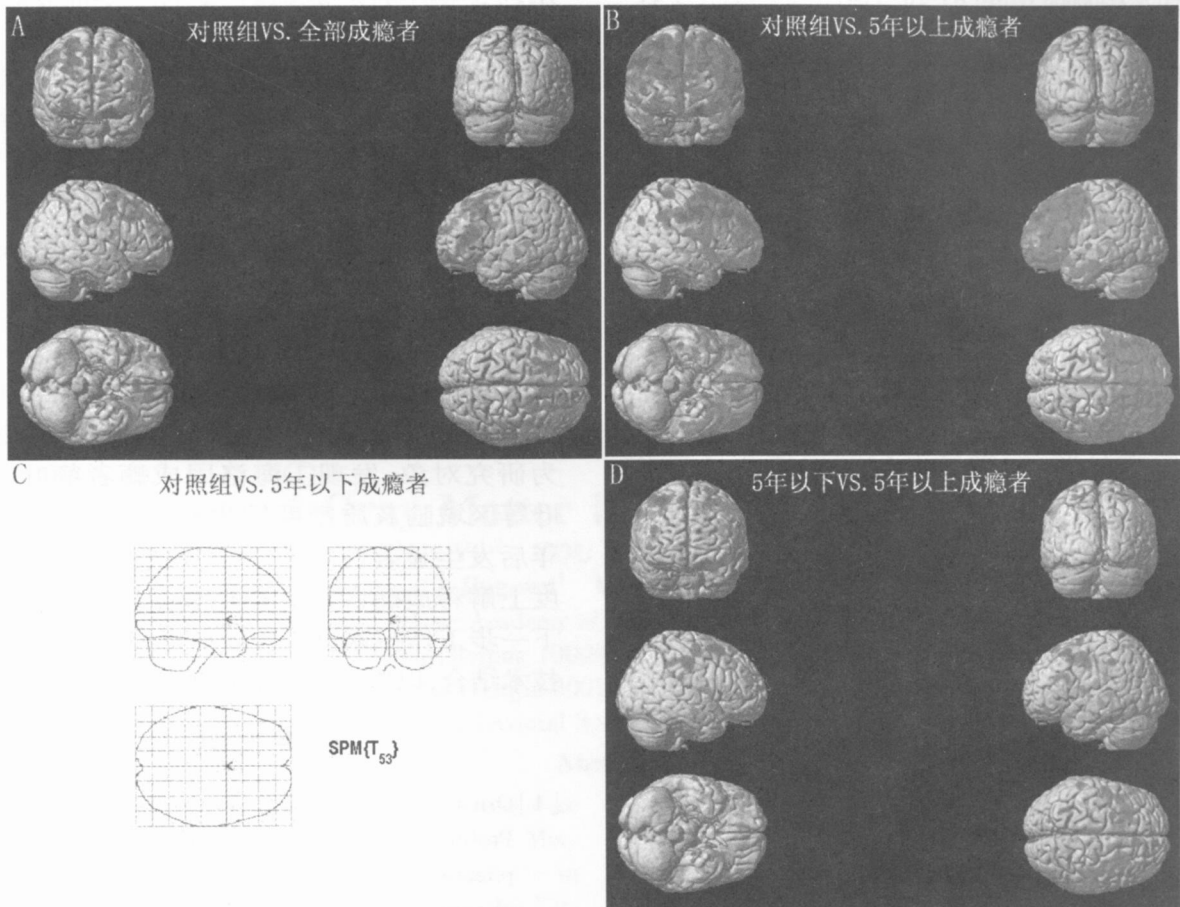


图 2 海洛因成瘾者灰质密度变化。其中 A 为所有成瘾者与正常对照组相比双侧额叶、颞叶密度下降的全脑效果图;B 为海洛因成瘾 5 年以上与对照组相比灰质密度显著下降的全脑效果图;C 为海洛因成瘾 5 年以下与正常对照组相比没有显著变化;D 为成瘾 5 年以下与成瘾 5 年以上相比灰质密度显著下降的全脑效果图。

表 1 海洛因成瘾者和正常对照组相比
灰质密度下降的脑区

脑区	BA	坐标 (x, y, z)	t(峰值)
Middle Frontal Gyrus(L)	8	(- 47, 13, 43)	6.86
Middle Frontal Gyrus(R)	6	(46, 1, 50)	6.75
Superior Frontal Gyrus(L)	8	(- 23, 23, 54)	6.58
Middle Frontal Gyrus(L)	6	(- 31, 12, 59)	5.22
Middle Frontal Gyrus	6	(- 37, 7, 56)	4.81
Middle Frontal Gyrus(L)	11	(- 38, 51 - 13)	6.27
Superior Frontal Gyrus(R)	8	(7, 33, 57)	5.93
Middle Frontal Gyrus(R)	9	(45, 23, 41)	5.78
Superior Frontal Gyrus(R)	10	(20, 64, 18)	5.77
Rectal Gyrus(R)	25	(0, 23 - 38)	5.57
Medial Frontal Gyrus(R)	25	(7, 32 - 17)	4.52
Middle Frontal Gyrus(L)	46	(- 51, 28, 22)	5.52
Inferior Frontal Gyrus(L)	46	(- 46, 40, 13)	5.34
Inferior Temporal Gyrus(R)	20	(41, - 8 - 40)	5.44
Middle Frontal Gyrus(R)	6	(29, 10, 62)	5.42
Superior Frontal Gyrus(R)	8	(24, 18, 59)	5.12
Middle Frontal Gyrus(R)	10	(34, 61, - 8)	5.22
Superior Frontal Gyrus(R)	11	(25, 62 - 15)	4.78
Precentral Gyrus(R)	4	(53, - 9, 46)	5.18

注: $p < 0.01$ (多重比较校正), $t = 4.29$, 成簇体素 = 200 为有显著差异所选参考域值。

4 讨论

本研究采用较大样本量, 确认了海洛因成瘾者额叶、颞叶等区域灰质密度降低的结构上的损害。更重要的是, 本研究首次发现用药 5 年后相关脑区的结构显著受损, 而 5 年内在该区域未见实质性损害。

本研究中海洛因成瘾者所出现的灰质密度损害部位如额叶、颞叶与 Lyoo 等人的研究结果较为一致^[10]。对鸦片成瘾者已有的研究表明, 前额叶脑血流的变化与渴求行为相关^[16,17]。也有报道说鸦片成瘾者前额叶功能受损^[11]。海洛因成瘾者前额叶灰质密度下降, 很可能和这些行为、认知功能的异常有关系。而海洛因成瘾者颞叶灰质密度下降, 与先前 SPECT 研究发现鸦片成瘾者戒断后颞叶的 rCBF 下降结果相吻合^[5-7]。但是我们的研究中没有发现岛叶的灰质密度下降。我们认为可能有两个原因: 第一,

可能是本实验的患者主要使用海洛因, 毒品所损害的区域也就相对较少较轻, 而以往研究的多数患者往往同时使用其他毒品; 第二, 海洛因对岛叶结构没有明显损害作用, 文献报道的损害是其他药物引起的。这种可能若能进一步证实, 则对理解海洛因依赖的神经基础具有重要意义。本实验的结果也没有观察到一些文献报告的枕叶和顶叶的损伤^[11], 但该项实验被试数量偏少。

本研究与以往研究的不同之处在于, 把被试按成瘾时间分类, 结果发现, 只有用药 5 年以上的患者才显示出显著的脑灰质密度下降。这一结果与 Pau 等对海洛因成瘾者执行功能的研究相呼应。他们发现, 用药 5 年左右的成瘾者, 其注意、抽象推理能力还没有出现明显损伤^[3]。本研究 and Pau 等的研究显示, 使用海洛因时间较短的患者, 其脑结构无实质性损伤和认知功能损害相对较轻, 提示短期使用海洛因导致的脑功能障碍并非是器质性, 因此治疗相对较为容易。这对临床治疗海洛因成瘾具有重要的现实意义。

5 小结

本研究以海洛因成瘾者及正常对照组为研究对象, 发现海洛因成瘾者额叶、颞叶等区域脑灰质密度发生改变; 在用药 5 年后发生显著性改变, 这些改变能在一定程度上解释成瘾者行为和神经心理学的损害。下一步工作拟通过扩大样本量和多种脑成像技术结合, 以进一步证实本研究所获得结论。

参考文献

- [1] Omstein T J, Iddon J L, Baldacchino A M, et al Profiles of cognitive dysfunction in chronic amphetamine and heroin abusers *Neuropsychopharmacology*, 2000, 23: 113 ~ 126
- [2] Pakesch G, Loimer N, Grunberger J, et al Neuropsychological findings and psychiatric symptoms in HIV-1 infected and noninfected drug users *Psychiatry Res*, 1992, 41: 163 ~ 177
- [3] Pau C W H, Lee T M C, Chan S F F. The impact

- of heroin on frontal executive functions, Archives of Clinical Neuropsychology, 2002, 17: 663 ~ 670
- [4] Davydov D M, Polunina A G Heroin abusers' performance on the Tower of London Test relates to the baseline EEG alpha 2 mean frequency shifts Prog Neuropsychopharmacol Biol Psychiatry, 2004, 28: 1143 ~ 1152
- [5] Danos P, Kasper S, Grunwald F, et al Pathological regional cerebral blood flow in opiate-dependent patients during withdrawal: A HMPAO-SPECT study Neuropsychobiology, 1998, 37: 194 ~ 199
- [6] Krystal J H, Woods SW, Kosten TR, et al Opiate dependence and withdrawal: Preliminary assessment using single photon emission computerized tomography (SPECT). Am J Drug Alcohol Abuse, 1995, 21: 47 ~ 63
- [7] Rose J S, Branchey M, Buydens-Branchey L, et al Cerebral perfusion in early and late opiate withdrawal: A technetium-99m-HMPAO SPECT study Psychiatry Res, 1996, 67: 39 ~ 47
- [8] Lee TM C, Zhou W H, Luo X J, et al Neural activity associated with cognitive regulation in heroin users: A MRI study Neuroscience Letters, 2005, 382: 211 ~ 216
- [9] Lyoo I K, Streeter C C, Ahn K H, et al White matter hyperintensities in subjects with cocaine and opiate dependence and healthy comparison subjects Psychiatry Res, 2004, 131: 135 ~ 145
- [10] Lyoo I K, Pollack M H, Silveri M M, et al Prefrontal and temporal gray matter density decreases in opiate dependence. Psychopharmacology, 2006, 184: 139 ~ 144
- [11] 蒋少艾, 王绪轶, 郝伟. 海洛因成瘾者脑灰质密度的对照研究. 中国药物依赖性杂志 (Chin J Dmg Depend), 2006, 15 (5): 373 ~ 37
- [12] Schlaepfer T E, Lancaster E, Heidbreder R, et al Decreased frontal white-matter volume in chronic substance abuse. International Journal of Neuropsychopharmacology, 2006, 9: 147 ~ 153
- [13] Good C D, Johnsrude I S, Ashburner J, et al Cerebral asymmetry and the effects of sex and handedness on brain structure: A voxel-based morphometric analysis of 465. Normal Adult Human Brains Neuro Image, 2001, 14: 685 ~ 700
- [14] Good C D, Johnsrude I S, Ashburner J, et al A voxel-based morphometric study of ageing in 465 normal adult human brains Neuro Image, 2001b, 14: 21 ~ 36
- [15] Worsley K J, Marrett S, Neelin P, et al A unified statistical approach for determining significant signals in images of cerebral activation Human Brain Mapping, 1996, 4: 58 ~ 73
- [16] Sell L A, Morris J, Beam J, et al Activation of reward circuitry in human opiate addicts, Eur J Neurosci, 1999, 11: 1042 ~ 1048
- [17] Dalglis M R, Weinstein A, Malizia A L, et al Functional connectivity analysis of the neural circuits of opiate craving: "more" rather than "different." Neuro image, 2003, 20: 1964 ~ 1970

Decreased Gray Matter Density in Heroin Addicts

SHI Jin-fu^{1,2} YUAN Yi^{1,2} ZOU Zhi-ling³ LI Zu-gui⁴ YUAN Fei⁴
Zhang Bao-hua⁵ LI Jing-wei¹ SHEN Mo-wei¹ WENG Xu-chu¹

(1. Institute of Psychology, Chinese Academy of Sciences, Beijing 100101; 2. Graduate University of Chinese Academy of Sciences, Beijing 100049; 3. Southwest University, Chongqing 400715; 4. The Hospital of Medical College, Tianjin 300162; 5. Tianjin Ankang Hospital, Tianjin 300240; 6. Department of Psychology and Behavioral Sciences, Zhejiang University, Hangzhou 310028)

Abstract

Thirty heroin addicts and 34 control participants were scanned with a 3T MRI scanner. Voxel-based Morphometry (VBM) was used to examine difference in grey matter density between the two groups. The heroin addicts were further divided into two groups according to years of drug usage, and were separately compared to the control group. Results showed that compared to the control group, the heroin addicts show decreased grey matter density in the frontal lobe

and the temporal lobe. Further analysis revealed that only the heroin addicts who have used the drug for more than five years show significant decrease in the grey matter density, while those who have a drug use history shorter than five years do not. The practical and theoretical implications of these findings are also discussed.

Key words: heroin addiction, gray matter density, duration of drug use